

57°

ΠΑΝΕΛΛΗΝΙΟ

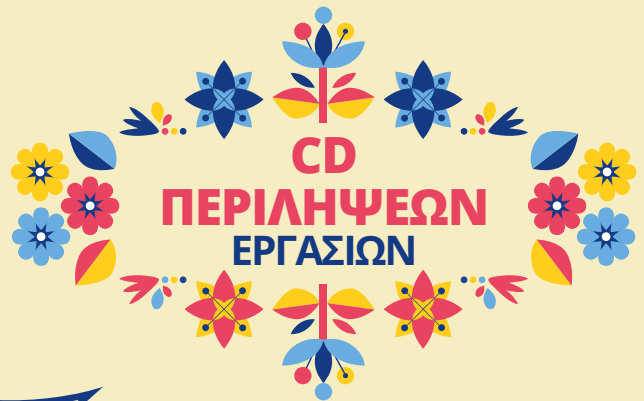
ΠΑΙΔΙΑΤΡΙΚΟ

[www.ped-congress.gr](http://www.ped-congress.gr)

συνέδριο

ΠΑΤΡΑ | 14-16 Ιουνίου 2019

Συνεδριακό & Πολιτιστικό Κέντρο Πανεπιστημίου Πατρών



## EA43

**Θεματική κατηγορία:** Συναφείς ειδικότητες (Οδοντιατρική - Ορθοπαιδική - Ουρολογία - Οφθαλμιατρική - Χειρ - ΩΡΛ)

### Η ΣΥΜΒΟΛΗ ΤΩΝ ΛΑΠΑΡΟΣΚΟΠΙΚΩΝ ΕΠΕΜΒΑΣΕΩΝ ΣΤΗΝ ΕΞΕΛΙΞΗ ΤΗΣ ΧΕΙΡΟΥΡΓΙΚΗΣ ΑΝΤΙΜΕΤΩΠΙΣΗΣ ΤΩΝ ΣΥΓΓΕΝΩΝ ΑΝΩΜΑΛΙΩΝ ΚΑΙ ΠΑΘΗΣΕΩΝ ΣΤΑ ΠΑΙΔΙΑ

Χρήστος Πλαταράς<sup>1</sup>, Ζωή Νικολουδάκη<sup>1</sup>, Ιωάννης Αλεξάνδρου<sup>1</sup>, Κωνσταντίνος Βελαώρας<sup>1</sup>, Χριστίνα Σουλίου<sup>1</sup>, Κυριακή Νατούδη<sup>3</sup>, Ευαγγελία Παπαϊωάννου<sup>1</sup>, Αλέξανδρος Βλάχος<sup>1</sup>, Χαλίλ Ειρικότ<sup>1</sup>, Δημήτρης Μπουρίκας<sup>1</sup>, Γιώργος Μπουρίκης<sup>2</sup>, Ευστράτιος Χριστιανάκης<sup>1</sup>

1. Γενικό Νοσοκομείο Παιδων Πεντέλης, Π. Πεντέλη, Αττική
2. Γενικό Νοσοκομείο Τζάνειο Πειραιάς, Αττική
3. Γενικό Νοσοκομείο Παιδων "Αγία Σοφία"

**Εισαγωγή:** Τα παιδιά αντιπροσωπεύουν μια μοναδική ομάδα ασθενών, που δυνητικά μπορεί να ωφεληθούν τα μέγιστα από την ελάχιστη επεμβατική χειρουργική (EEX).

**Σκοπός:** Επιχειρείται να δοθεί μια σύντομη καταγραφή των τάσεων και νέων εξελίξεων στις λαπαροσκοπικές επεμβάσεις και να εφαρμοστούν στην πράξη.

**Υλικό:** Την περίοδο 2015 - 2018 έγιναν 76 λαπαροσκοπικές επεμβάσεις στα παιδιά.

**Μέθοδος:** Μελετήσαμε περιπτώσεις χολολιθίασης (18), οξείας σκωληκοειδίτιδας (15), διερεύνησης αμφίβροχης διάγνωσης οξέος και χρονίου κοιλιακού άλγους (9), υψηλής κρυφορχίας-αψηλάφητου όρχι (8), κύστεις ουραχού (4), κύστεων σπληνός και σπληνεκτομής (3), κισσοκήλης (7) καθώς υπήρξαν και προβληματισμοί σε κύστεις ωθηκών (12). Η χρησιμοποίηση λεπτότερων εργαλείων και πιο ευέλικτων καμερών, επιφέρει μικρότερες τομές, λιγότερο πόνο και βραχύτερη νοσηλεία.

**Αποτελέσματα:** Οι χολοκυσεκτομές γίνονται πλέον όλες λαπαροσκοπικά. Στις υπόλοιπες επεμβάσεις υπάρχει αυξανόμενος αριθμός περιστατικών την τελευταία τριετία. Η λαπαροσκοπική αντιμετώπιση της κισσοκήλης πλεονεκτεί σαφώς της ανοικτής μεθόδου λόγω της αναγνώρισης και διαφύλαξης λεμφαγγείων (αποφυγή μετεγχειρητικής υδροκήλης). Οι κυστικοί σχηματισμοί της πυέλου και κυρίως οι ωθηκικές κύστεις έχουν επί κοιλιακού άλγους απόλυτη ένδειξη λαπαροσκοπικής διερεύνησης. Διαγνωστικές και επεμβατικές σκωληκοειδεκτομές με λαπαροσκόπηση γίνονται ακόμα και με την τεχνική μιας οπής.

**Συμπεράσματα:** Οι προσδοκίες για λιγότερο πόνο, μικρότερες ουλές, μικρότερη διάρκεια νοσηλείας και ταχύτερη επάνοδο στο σχολείο εξακολουθούν να δίνουν κίνητρα για την περαιτέρω εξέλιξη των ελάχιστων επεμβατικών τεχνικών. Η συνεχιζόμενη βελτίωση των χειρουργικών δεξιοτήτων, υπερβαίνει διάφορες τεχνικές δυσκολίες. Η συνεχιζόμενη ανάπτυξη νεότερων λαπαροσκοπικών τεχνικών και η καταγραφή βελτιωμένων αποτελεσμάτων στην αντιμετώπιση διαφόρων συγγενών ανωμαλιών και παθήσεων δίνουν ελπίδες για πιο διαδεδομένη χρήση της EEX στα παιδιά.